

ΕΞΩΠΕΡΙΤΟΝΑΙΚΗ ΔΙΑΤΡΗΣΗ ΟΡΘΟΥ ΑΠΟ
ΞΕΝΟ ΣΩΜΑ (ΚΟΚΑΛΟ ΨΑΡΙΟΥ)
ΣΥΝΟΔΕΥΟΜΕΝΗ ΑΠΟ ΤΟΞΙΚΟ ΜΕΓΑΚΟΛΟ.



Κυριακίδης Α, Βαγδατλής Θ, Αλεξανδρής Η, Κόζαρης Κ,
Ράφο Λ, Κυριακίδης Β.

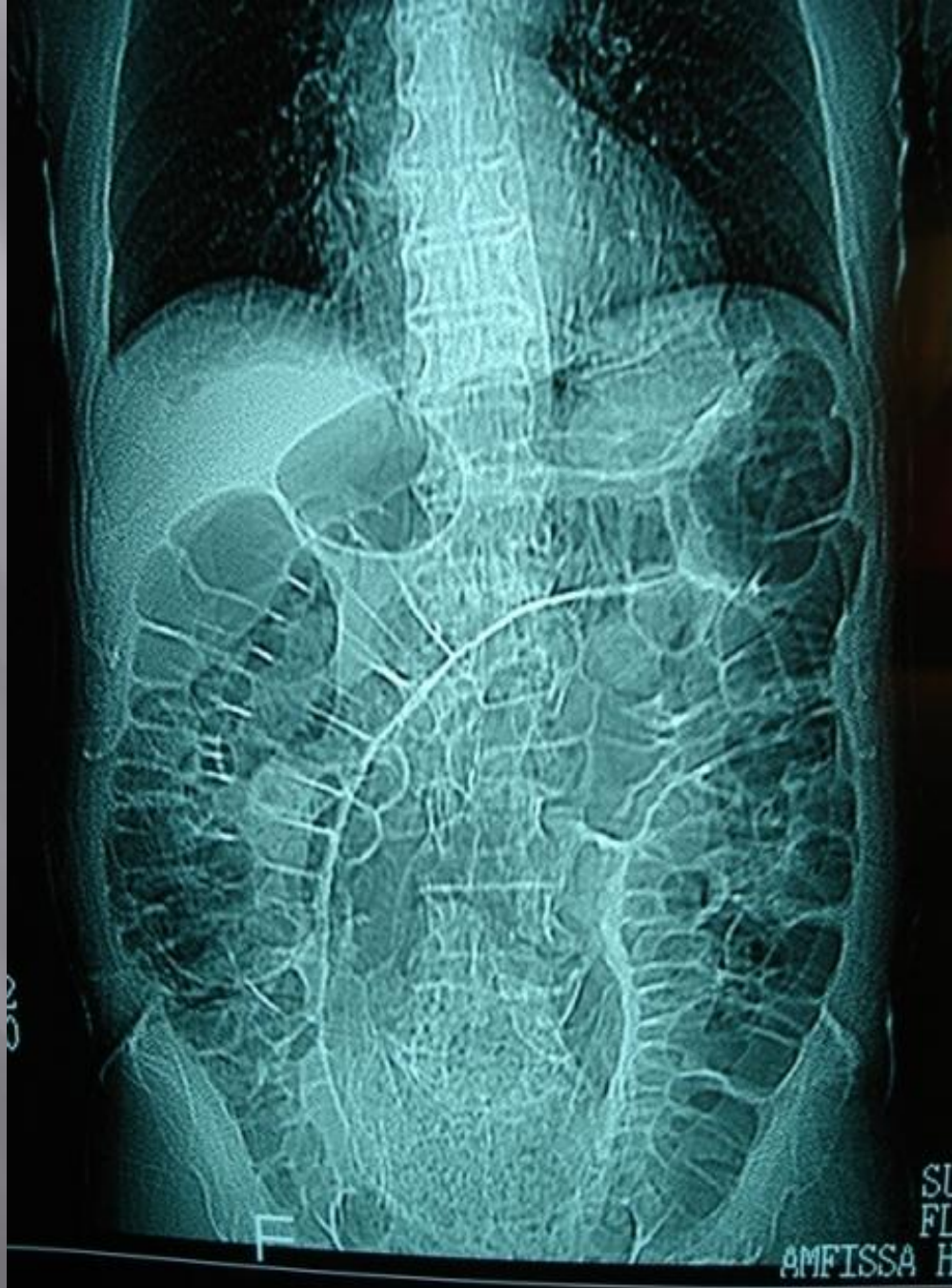Χειρουργικό, Ακτινολογικό Τμήματα, Γ.Ν.Άμφισσας

Η διάτρηση ορθού είναι μια σπάνια επείγουσα κατάσταση που απαιτεί σχεδόν πάντα κάποια χειρουργική παρέμβαση. Όταν δε συνοδεύεται από τοξικό megacolon, τότε άμεσα απειλείται η ζωή του ασθενούς.

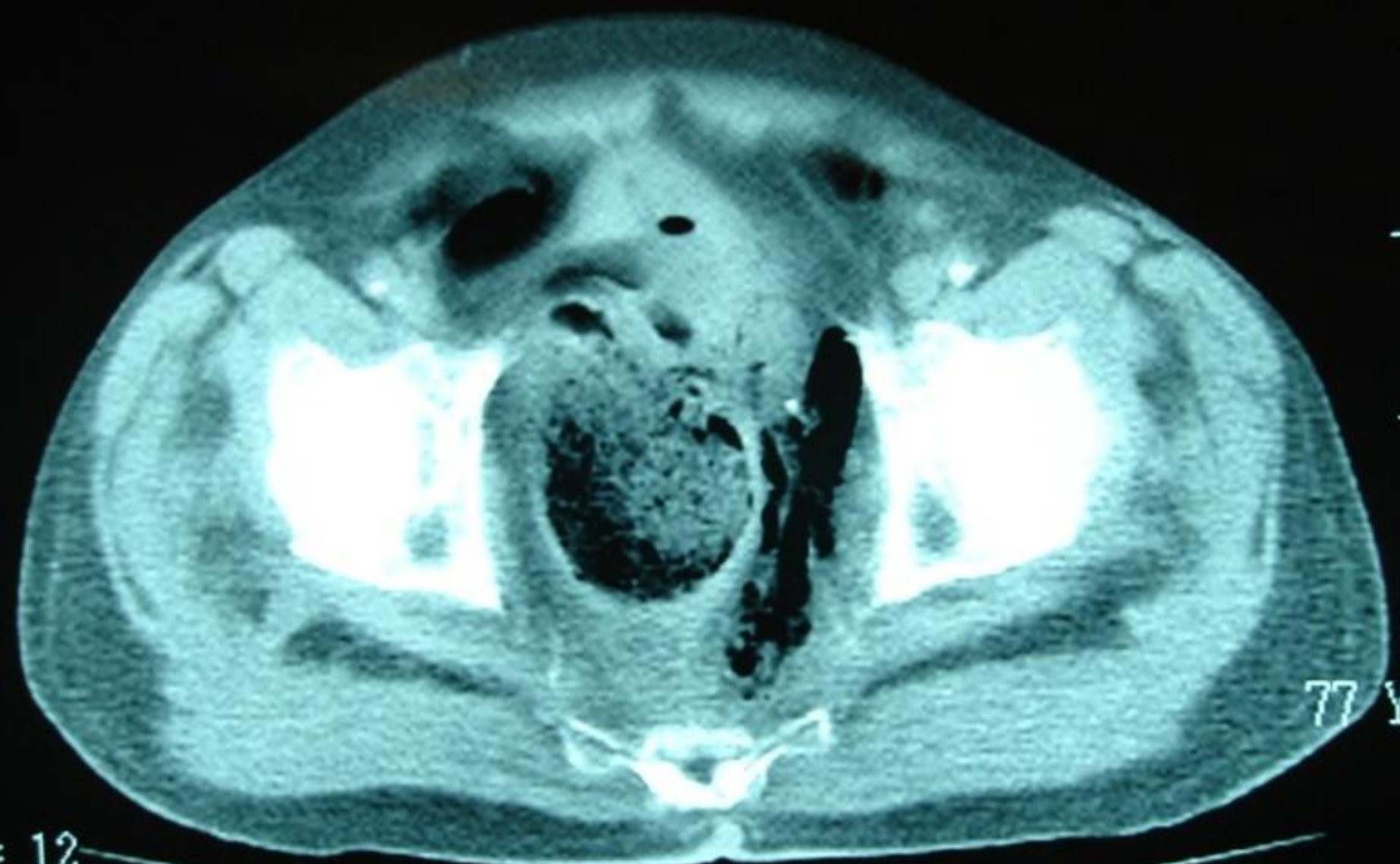
Παρουσίαση περιστατικού

Παρουσιάζεται περίπτωση 77 χρόνου ασθενή με χρόνια καρδιολογικά και αναπνευστικά προβλήματα υγείας που προσήλθε την 3 μέρα από την έναρξη του κοιλιακού άλγους και μετεωρισμού στο Χειρουργικό Τμήμα. Στην κλινική εξέταση διαπιστώθηκε μεγάλη διάταση της κοιλίας και εικόνα καταπληξίας (αρτηριακή πίεση 80/60 mm Hg, 130 σφίξεις το λεπτό), εμπύρετο 38,5

Κατά διάρκεια δακτυλικής εξέτασης αφαιρέθηκε από το ορθό κόκκαλο ψαριού 2,5x0,5 εκ. Στην αξονική τομογραφία άνω και κάτω κοιλίας διαπιστώθηκε μεγάλη διάταση σιγμοειδούς και κατιόν κόλου, 8-10 εκ. (εικόνα 1) και διάτρηση ορθού με δημιουργία συλλογής αέρα οπισθοπεριτοναϊκά (εικόνα 2)



INTER



77 YR

= 12
= 436

0:50

1.8
LL/1

Με διάγνωση διάτρηση ορθού-τοξικό megacolon ο ασθενής οδηγήθηκε επείγοντως στο χειρουργείο όπου πραγματοποιήθηκε αποσυμφόρηση σιγμοειδούς –κατιόντος κόλου και loop-colostomy στο σιγμοειδές. Ομαλή μετεγχειρητική πορεία του ασθενούς, εξήλθε του νοσοκομείου την 10 μετεγχειρητική μέρα.

ΣΥΜΠΕΡΑΣΜΑΤΑ

Συνδυασμός αυτών των δυο σχετικά σπάνιων επειγόντων καταστάσεων απαιτεί έγκαιρη κλινική και εργαστηριακή (ακτινολογική) διάγνωση και άμεση χειρουργική αντιμετώπιση με στόχο της μείωσης της νοσηρότητας και θνητότητας των παθήσεων αυτών που φτάνουν μέχρι 20% και 8-10% αντίστοιχα.

ΣΑΣ ΕΥΧΑΡΙΣΤΩ ΓΙΑ ΤΗΝ ΠΡΟΣΟΧΗ ΣΑΣ

